
Efeitos da Alta Concentração de Oxigênio (Hiperóxia) por Tempo Prolongado no Tecido Pulmonar de Ratos *Wistar*

Effect of High Concentration of Oxygen (Hyperoxic) by Long Time in the Lung Tissue of Wistar Rats

PEREIRA, Daniel Martins 1

SILVA, Iandara Schetter 2

SILVA, Baldomero Antonio Kato da 3

AYDOS, Ricardo Dutra 4

CARVALHO, Paulo de Tarso Camillo de 5

ODASHIRO, Alexandre Nakao 6

OLIVEIRA, Luis Vicente Franco de 7

1 Mestre em Saúde e Desenvolvimento na Região Centro-Oeste UFMS

2 Docente da pós-graduação em Saúde e Desenvolvimento na Região Centro-Oeste UFMS

3 Docente do curso de Fisioterapia UNIDERP

4 Coordenador da pós-graduação em Saúde e Desenvolvimento na Região Centro-Oeste UFMS

5 Docente do Curso de Fisioterapia UNIDERP

6 Docente do Curso de Medicina UNIDERP

7 Docente Pós-Graduação em Ciências da Reabilitação da UNINOVE

Autor para correspondência: ftdaniel80@yahoo.com.br

Recebido em 2 de outubro de 2008; aceito em 27 de janeiro de 2009

RESUMO

Objetivo: Avaliar os efeitos da concentração de oxigênio a 100% em tempo de exposição de 72 horas no tecido pulmonar de ratos wistar. Método: Foram estudados 12 ratos machos com peso médio de 210±15,9 g, com idade entre 60 e 90 dias, distribuídos de forma aleatória em dois grupos com 6 animais cada, permanecendo o grupo CONTROLE nas condições da fase de adaptação e o grupo HIPERÓXIA, submetidos à inalação de oxigênio umidificado na concentração de 100% administrado de forma contínua em um total de 12 L/min por 72 horas. Resultados: A análise histológica revelou para o grupo CONTROLE média de espessura dos septos alveolares de 0,38±0,1 µm e para o grupo HIPERÓXIA de 0,62±0,2 µm (p<0,0001). Em relação à contagem das regiões organizadoras nucleolares (pontos NORs) por célula, o grupo CONTROLE apresentou 1,0±0,4 dots e o grupo HIPERÓXIA 1,8±0,4 dots (p=0,0064). Achados como inflamação aguda, inflamação crônica, edema alveolar, hemorragia alveolar, desnudamento de áreas do epitélio alveolar e atelectasia não foram observados. Conclusão: A exposição à concentração de 100% de oxigênio por tempo de 72 horas provocou alterações histológicas compatíveis com início do processo inflamatório no tecido pulmonar e aumento da atividade celular desse tecido, indicadas pelo aumento significativo da espessura dos septos alveolares e aumentos dos pontos NORs por célula para os animais expostos.

PALAVRAS-CHAVE *Oxigênio, hiperóxia, radicais livres, estresse oxidativo, doença pulmonar.*

ABSTRACT

Objective: Evaluate the 100% oxygen concentration effects in Wistar rats' lung tissue after 72 hours of exposition. Methods: Twelve male rats with mean weight 210±15,9g, 60 to 90 days of age was studied, at random distributed in two groups with 6 animals. CONTROL group remained in adaption phase conditions, and HYPEROXIC group was submitted to inhalation of 100% humidified oxygen concentration with 12 L/min continuous administration during 72 hours. Results: Histological analysis revealed alveolar septa thickness mean of 0,38±0,1 µm in CONTROL group, and 0,62±0,2 µm in HYPEROXIC group (p<0,0001). On counting of nucleolar organizer regions (NOR dots) by cell, CONTROL group presented 1,0±0,4 dots, and HYPEROXIC group 1,8±0,4 dots (p=0,0064). Finding as acute inflammation, chronic inflammation, alveolar edema, alveolar hemorrhage, alveolar epithelium denuded areas and atelectasis weren't observed. Conclusion: Exposure to 100% oxygen concentration for 72 hour caused histological alterations compatible with inflammatory process beginning and cellular activity increase in this tissue, evidenced by significant increase of alveolar septa thickness and NORs dots by cell increase in exposed animals.

KEY WORDS: *Oxygen, hyperoxic, free radicals, oxidative stress, pulmonary disease*

I. INTRODUÇÃO

O oxigênio pode causar lesões pulmonares e sistêmicas quando administrado em altas concentrações ou por um período prolongado de tempo. Dessa maneira, os pacientes com doenças respiratórias crônicas que dependem de oxigenioterapia por longo prazo e aqueles que necessitam de ventilação mecânica prolongada podem estar mais expostos a esses riscos. Considerando-se que o tratamento adequado da hipoxemia depende primeiramente de uma compreensão fisiopatológica satisfatória de todos os mecanismos envolvidos, concentrações desnecessárias de oxigênio podem ser utilizadas em determinadas situações sem que a real causa da hipoxemia seja efetivamente corrigida (KLEEN; MESSMER, 1999).

A exposição a altas concentrações de oxigênio produz alterações do trato respiratório em seres humanos e outros animais, que ocorrem no epitélio pulmonar, na rede arterial pulmonar, nos septos alveolares e também no espaço pleural. Os achados experimentais mostram disfunções como atelectasias, edema alveolar intersticial, derrame pleural e modificações na função e estrutura celular. As alterações morfológicas decorrentes da inalação de concentrações elevadas de oxigênio foram descritas inicialmente em 1897-1899 por J. Lorraine Smith, que caracterizou os achados histológicos agudos incluindo, atelectasia, inflamação, congestão vascular e edema alveolar relacionadas à toxicidade do OXIGÊNIO (CRAPO, 1986).

Clinicamente o uso suplementar de oxigênio é frequente, principalmente para o tratamento das condições de disfunções respiratórias. No entanto a falta de monitoramento adequado pode produzir situações de hiperóxia, que por tempo prolongado poderá cursar com danos difusos em capilares pulmonares, endotélio e epitélio gerando extensiva inflamação com infiltrados celular e intersticial e edema intra-alveolar. Essas situações patológicas pulmonares estão relacionadas à geração de espécies reativas de oxigênio secundárias à hiperóxia (CLAYTON et al., 2001)

Os mecanismos de lesão tecidual provocados por espécies reativas de oxigênio despertam considerável interesse científico, gerando estudos fisiopatológicos em relação ao envelhecimento, câncer, aterosclerose e inflamação (AL-MEHDI; ZHAO; FISHER, 1998).

As espécies reativas de oxigênio são moléculas que apresentam elétrons não pareados em sua órbita externa, sendo capazes de modificarem outras moléculas, como proteínas, carboidratos, lipídeos e o ácido desoxirribonucléico (DNA). São encontradas em todos os sistemas biológicos. Essas espécies reativas se desenvolvem a partir do metabolismo aeróbio do oxigênio que pelo processo de sua redução acaba por formar espécies reativas (ANDRADE JÚNIOR et al., 2005; FERREIRA; MATSUBARA, 1997; MARTINEZ; MEDEIROS; DI MARCIO, 2000).

O pulmão é protegido contra as espécies reativas de oxigênio por enzimas endógenas antioxidantes tal como a superóxido dismutase (SOD) e a catalase. Mitocôndrias pulmonares são particularmente suscetíveis aos danos oxidativos e a isoforma mitocondrial da SOD (manganeso SOD [Mn SOD]), é a maior antagonista da injúria oxidativa pulmonar (BOWLER et al., 2002; CLAYTON et al., 2001).

Mais especificamente relacionados ao ambiente de cuidados intensivos e ao procedimento de suporte ventilatório artificial, o II Consenso Brasileiro de Ventilação Mecânica (2000), descreve que o uso de concentrações de frações inspiradas de oxigênio acima de 60% pode produzir efeitos secundários, como alteração da formação de surfactante, efeitos citotóxicos e traqueobronquites, a síndrome da angústia respiratória aguda e displasia broncopulmonar, dentre outras.

O estudo dos ambientes que favorecem a produção de espécies reativas de oxigênio pela hiperóxia e seus efeitos deletérios motivam o esclarecimento e a difusão de informações, uma vez que no ambiente hospitalar, frequentemente são observadas situações clínicas de pacientes que apresentam estados clínicos de hipóxia e hiperóxia.

O objetivo deste estudo foi avaliar os efeitos da concentração de 100% de oxigênio em tempo de exposição de 72 horas no tecido pulmonar de ratos *wistar* e caracterizar morfometricamente os achados pulmonares e alterações celulares decorrentes desta situação.

II. MÉTODOS

A pesquisa foi realizada após aprovação pela Comissão de Ética em Pesquisa com Animais/CEUA da Universidade Federal de Mato Grosso do Sul (UFMS), conforme certificado nº 127/2006.

O estudo experimental foi realizado no setor de Técnica Cirúrgica II do Hospital Veterinário da Universidade para o Desenvolvimento do Estado e da Região do Pantanal (UNIDERP), em Campo Grande - MS no mês de junho de 2007.

Foram estudados 12 ratos machos adultos *norvegicus albinus* (*Rattus norvegicus albinus*) da linhagem *Wistar*, procedentes do Biotério da UNIDERP, com peso corporal médio de 210±15,9 gramas, com idade entre 60 e 90 dias.

Os animais foram mantidos em condições controladas de luminosidade (ciclo dia e noite) e temperatura (24,1±1,2 °C; 40 a 60% de umidade relativa), com alimentação padrão e água *ad libitum*. Essas condições foram utilizadas como base para adaptação inicial.

Procedeu-se a distribuição dos animais de forma aleatória em dois grupos com 6 animais cada, permanecendo o grupo CONTROLE nas mesmas condições da fase de adaptação e o grupo HIPERÓXIA,

colocados em caixa de vidro desenvolvida para o estudo nas dimensões 33x40x30 cm, com fechamento hermético, proporcionado pela adesão tampa/caixa com adesivo de silicone e suplemento de oxigênio.

O oxigênio umidificado foi administrado de forma contínua em um total de 12 L/min por 72 horas seguidas. Esse fluxo contínuo foi utilizado para prevenir o acúmulo de dióxido de carbono e manter uma concentração constante de 100% de OXIGÊNIO.

A eutanásia foi realizada com dose letal via injeção intraperitoneal de pentobarbital sódico (65 mg/Kg) (Cristália - Produtos Químicos e Farmacêuticos Ltda - Campinas, SP). Os pulmões foram removidos do tórax com os animais posicionados e fixados em decúbito dorsal, por incisão mediana partindo da região cervical anterior e estendendo-se até aproximadamente um centímetro abaixo do apêndice xifóide. O acesso à cavidade torácica foi feito por incisão sub-xifóidea e osteotomia costal paraesternal. Procedeu-se a pleurotomia e, após cuidadosa ressecção, os pulmões foram retirados e, separadamente, submersos em solução de formol tamponado a 10%.

As peças foram processadas e incluídas em blocos de parafina com cortes de 4 µm para confecção das lâminas. Foram coradas por Hematoxilina e Eosina (HE) e pela detecção das regiões organizadoras argirofílicas (AgNOR).

Os cortes foram analisados em microscopia óptica de luz (Olympus BX 41 - Trinocular Microscope - Olympus Optical do Brasil Ltda) com captura de imagem por câmera analógica própria acoplada ao microscópio. Para cada lâmina foram fotografados 10 campos diferentes obtidos de forma aleatória em objetiva de aumento final de 400x para HE e objetiva de imersão em 1000x para AgNOR. Os campos foram analisados por profissional patologista com análise quanti-qualitativa para ambos os preparos.

A hipótese de edema pulmonar foi avaliada, observando-se duas variáveis: congestão de vasos e capilares e espessura dos septos alveolares. Foi realizada a contagem em cruzes (+) do nível de congestão de vasos e capilares no tecido pulmonar, aceitando-se como parâmetro a relação do número de vasos e capilares congestos em análise comparativa lâmina a lâmina entre as amostras.

Para determinação da espessura do septo alveolar de cada lâmina foram obtidos 10 campos fotográficos de forma aleatória. Em cada campo fotográfico foi realizada mensuração de três septos, com escolha do maior valor para cada campo, a partir do qual se calculou a média do valor da espessura dos septos por animal, posteriormente cálculo da média por grupo e ao final, realização de comparação entre os grupos. Outros possíveis achados também foram investigados para descrição.

As lâminas para observação das regiões organizadoras nucleolares foram submetidas à análise quantitativa com escolha aleatória de células pulmonares por campo fotográfico com obtenção do número de pontos NORs em cada célula, obtendo-se ao final um valor médio e o desvio padrão para cada grupo.

Para a observação quanto à distribuição dos valores foi utilizado o teste de Shapiro-Wilk aplicado para a avaliação da espessura dos septos alveolares, congestão de vasos e capilares pulmonares e contagem de pontos NORs por célula. A variável espessura do septo alveolar e pontos NORs por célula apresentaram distribuição normal dos valores. A variável congestão de vasos e capilares apresentou distribuição não normal dos dados ($p < 0,05$).

Para as variáveis com distribuição normal foi utilizado o teste t de Student para amostras não pareadas. Para as variáveis com distribuição não normal foi utilizado o teste de Mann-Whitney. O nível de decisão foi estabelecido em $p < 0,05$.

III. RESULTADOS

O tecido pulmonar de todos os animais foi avaliado quanto à presença de achados decorrentes de alterações provocadas pela exposição a altas concentrações de OXIGÊNIO por tempo prolongado (tabela 1).

Três dos 6 animais do grupo HIPERÓXIA evoluíram para óbito antes de completadas às 24 horas após o período de exposição e foram imediatamente submetidos à coleta de material para processamento e coloração. Observou-se, à abertura da caixa torácica para retirada dos pulmões, extenso conteúdo líquido transudativo na cavidade pleural. Os três animais restantes sofreram eutanásia 24 horas após a exposição (tabela 1).

Tabela 1 - Sequência de eventos durante e após o período de exposição à concentração de oxigênio a 100% por 72 horas.

Grupo Hiperóxia	Período de exposição Hiperóxia	72 horas de exposição	24 horas após a exposição
6 animais	1 óbito Entre 60 ^a - 72 ^a hora	Presença de disfunção respiratória em todos os animais restantes	2 óbitos Imediatamente após as 72 horas Eutanásia dos 3 animais restantes

O achado mais expressivo nas seções preparadas em HE foi o aumento da espessura dos septos alveolares (figura 1), indicando presença de espessamento das paredes alveolares ($p < 0,0001$). Não foi

observada diferença estatisticamente significativa na avaliação da variável congestão capilar ($p=0,1998$; teste de Mann-Whitney) (tabela 2).

Tabela 2 – Espessura dos septos alveolares, congestão de vasos e capilares e pontos NORs por célula dos grupos Controle e Hiperóxia. Avaliação histológica das colorações HE e AgNOR.

Variáveis	Grupo CONTROLE	Grupo HIPERÓXIA	Valor de "p"
Espessura dos septos alveolares (μm)	$0,38\pm 0,1$	$0,62\pm 0,2$	* $<0,0001$
Congestão (+)	$1,75\pm 0,5$	$2,17\pm 0,8$	0,1998
Pontos NOR por célula (dots)	$1,0\pm 0,4$	$1,8\pm 0,4$	*0,0064

Nota: (*) $p<0,05$.

Inflamação aguda, inflamação crônica, edema alveolar, hemorragia alveolar, desnudamento de áreas do epitélio alveolar e atelectasia não foram observados.

Em relação à comparação dos valores de pontos NORs por células, o grupo HIPERÓXIA apresentou valor de pontos maior que o grupo CONTROLE ($p=0,0064$) conforme comparação apresentada na figura 2.

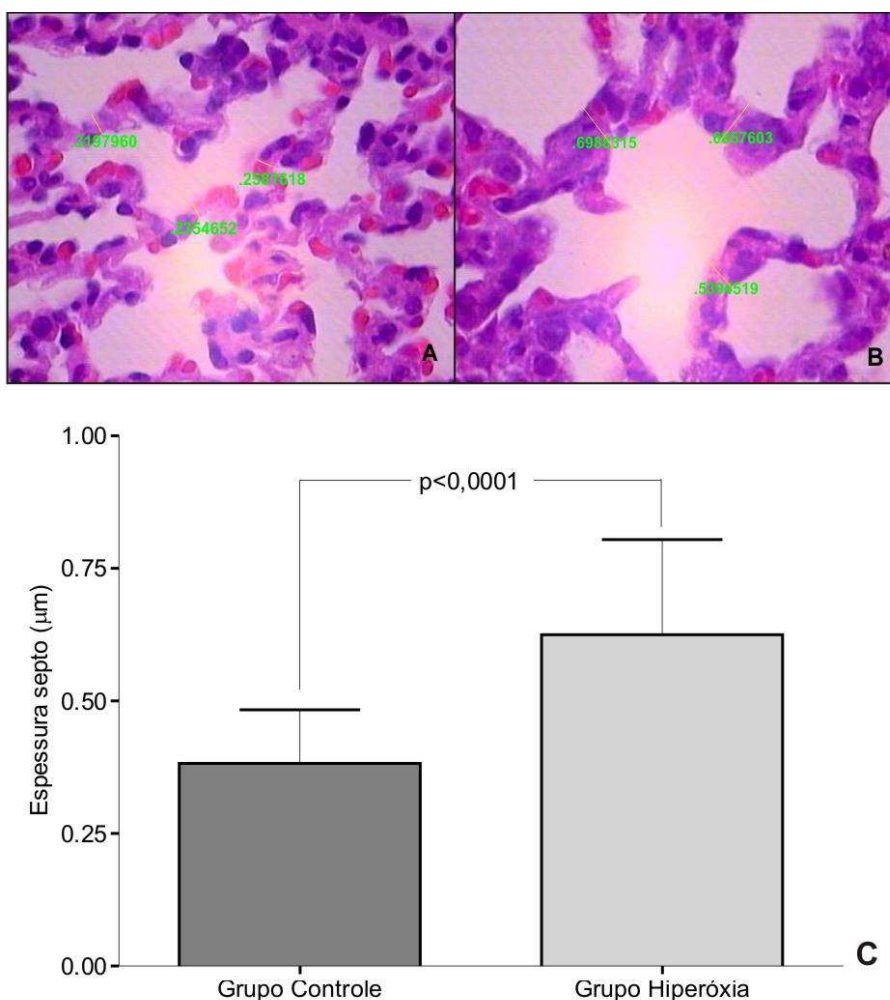


Figura 1. Espessura dos septos alveolares em fotomicrografias das secções pulmonares (HE, 400X). (A) Grupo CONTROLE ($0,38\pm 0,1 \mu\text{m}$), (B) Grupo HIPERÓXIA ($0,62\pm 0,2 \mu\text{m}$). (C). Valores significativamente maiores da espessura dos septos alveolares para o grupo HIPERÓXIA (teste t de Student).

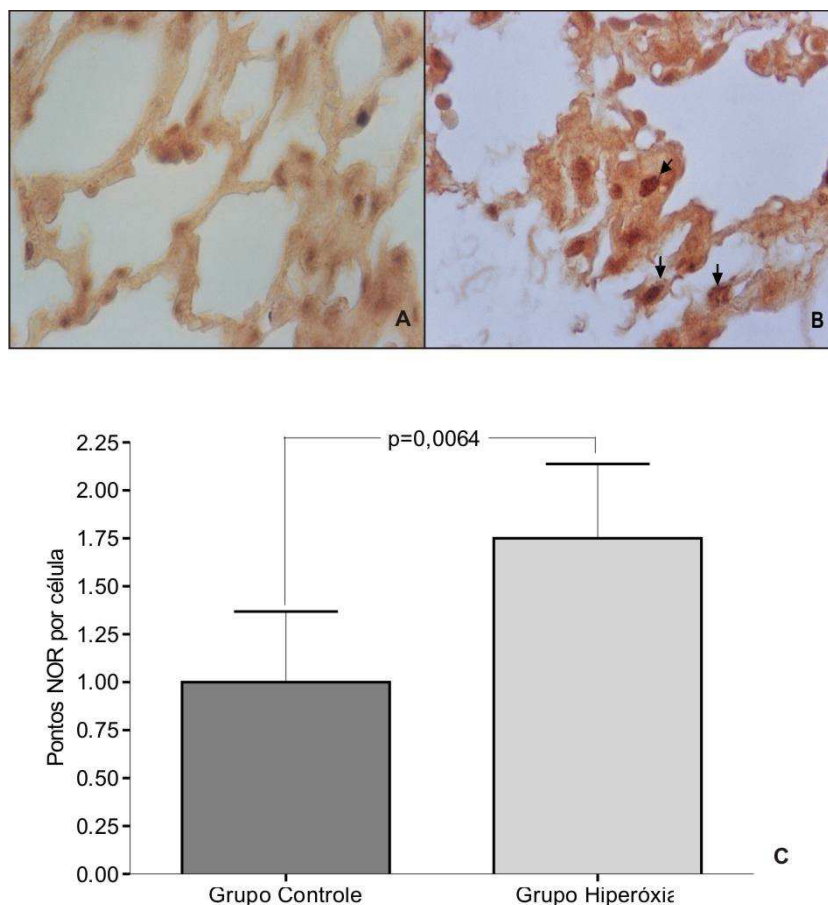


Figura 2. Número de pontos NORs por célula em fotomicrografias das secções pulmonares (AgNOR, 1000X). (A) Grupo CONTROLE (1,0±0,4 dots), (B) Grupo HIPERÓXIA (1,8±0,4 dots). (C) Valores significativamente maiores de pontos NORs por células no grupo HIPERÓXIA (teste t de Student).

IV. DISCUSSÃO

Os resultados desse estudo mostraram que os animais do grupo HIPERÓXIA, expostos à condição ambiente de concentração de 100% de oxigênio por tempo de 72 horas apresentaram sinais relacionados à toxicidade do oxigênio. Tal fato pode explicar a causa de óbito em alguns animais do grupo antes mesmo de completado o período total da exposição ou imediatamente ao final dela. Essa evidência vai ao encontro de outros modelos experimentais com a investigação de dose resposta a diferentes concentrações de oxigênio, que identificaram para a concentração de 100% de oxigênio por período de 72 horas situação semelhante, com óbito e lesão pulmonar difusa e menor formação de edema pulmonar quando utilizadas baixas concentrações de oxigênio (SILVEIRA et al., 2004; FERREIRA et al., 2007). Estudo clássico da literatura científica também enumera que as altas concentrações de oxigênio por determinados períodos de exposição podem culminar em óbito e levar a quadros pulmonares compatíveis com lesão difusa (CRAPO, 1986).

Ao término do período de exposição todos os animais apresentaram sinais de disfunção respiratória, com a observação de tiragem torácica, cianose de mucosas e extremidades e estado de hipocinesia, sendo que dois dos animais culminaram em óbito imediatamente após a exposição. Durante a abertura da caixa torácica para retirada dos pulmões foi observada grande quantidade de líquido translúcido na cavidade pleural destes animais. O aumento do processo de estresse oxidativo pode induzir o aumento da permeabilidade vascular, o que resulta no aumento do líquido pleural e de forma associada ao edema pulmonar. O uso de substâncias atenuantes das agressões por espécies reativas de oxigênio mostrou-se eficaz na diminuição destes efeitos, com redução de até 50% da quantidade de volume pleural em comparação aos grupos que não receberam substância antioxidante (SINHA et al., 2005).

Clayton et al. (2001) observaram em relação ao líquido pleural e edema pulmonar que o volume de líquido pleural aumentou significativamente nos ratos expostos ao oxigênio e ao oxigênio adicionado de monóxido de carbono. Tais efeitos aconteceram em decorrência da hiperóxia, porque no grupo com inalação isolada com monóxido de carbono por três dias não houve acúmulo de líquido pleural.

O achado mais expressivo no grupo HIPERÓXIA foi o aumento da espessura do septo alveolar, sugerindo o início de processo inflamatório. Tal evidência também foi observada em pesquisa com estudo das

respostas pulmonares em coelhos prematuros submetidos à restrição nutricional e hiperóxia, constatando o espessamento dos septos alveolares, sugerindo um aumento do processo inflamatório (MATALOUN et al., 2006).

A relação entre processo inflamatório e altas concentrações de gases mostram que a exposição ao monóxido de carbono e ao oxigênio pode induzir o processo inflamatório pulmonar. Os estudos revelam altos níveis da atividade nos grupos estudados, indicando a presença do aumento de células inflamatórias (CLAYTON et al., 2001). Entretanto, nessa pesquisa não foram encontradas características compatíveis com processo inflamatório agudo ou crônico, uma vez que na análise das seções de tecido pulmonar não se encontrou células próprias do processo inflamatório.

Tal fato sugere a hipótese de que não houve tempo hábil para a instalação do processo inflamatório. O estudo de Crapo (1986) descreve a seqüência de estágios que ocorrem durante o processo de lesão celular em decorrência da toxicidade do oxigênio, sendo o primeiro estágio denominado de fase de iniciação e que a exposição em determinada quantidade da concentração do gás pode ser letal e não revelar evidências morfológicas significantes causadas pela lesão. Essa fase é imediatamente seguida pela fase inflamatória e, em seguida, pela fase de destruição com extensa lesão das células do parênquima pulmonar suficientes para levar à morte os animais, no entanto o óbito dos animais para esse estudo levanta a hipótese de a atribuição de causa à insuficiência respiratória causada pelo derrame pleural e congestão pulmonar.

A associação das lesões provocadas por altas concentrações de oxigênio e o estresse oxidativo são descritas em pesquisa sobre o efeito da ventilação com diferentes frações inspiradas de oxigênio e do alopurinol na isquemia-reperfusão pulmonar em ratos, que constataram, em observação contraditória, melhores resultados no grupo ventilado com oxigênio a 100% e que utilizou o antioxidante. A hipótese é de que o efeito deletério da alta concentração de oxigênio associada à ventilação durante a isquemia-reperfusão pulmonar deve-se basicamente ao estresse oxidativo, sugerindo que, quando este é bloqueado, o oxigênio em alta concentração tem seu potencial lesivo reduzido de forma significativa. (MAY SILVA et al., 2004).

A utilização de estratégia antioxidante durante condições de exposição à hiperóxia por tempo prolongado pode garantir a manutenção da oxigenação arterial, a diminuição da fração de shunt intrapulmonar e redução do edema pulmonar, comparando-se a condições de exposição sem o uso de substâncias antioxidantes (SIMONSON et al., 1997).

Outro dado encontrado nesse estudo foi o aumento dos pontos NORs por célula no grupo HIPERÓXIA em relação ao grupo CONTROLE indicando um aumento da atividade mitótica celular induzida pela condição de exposição a condições de 100% oxigênio por 72 horas contínuas.

A técnica de AgNOR se destina a marcar as regiões organizadoras nucleolares (NOR), que são as regiões cromossômicas que contém o maior número de genes ribossomal (rRNA). Assim, os números de AgNORs refletem o nível de síntese de rRNA, de tal maneira que seu aumento representa um aumento da frequência mitótica (SILVA et al., 2006; OLIVER; MARA; CHERIAN, 2005).

O uso das AgNORs mostrou-se útil para avaliação de alterações celulares decorrentes da exposição à concentração de 100% oxigênio por 72 horas, tendo suas vantagens caracterizadas por se tratar de uma técnica de baixo custo com avaliação em microscopia óptica de luz. Sugere-se, entretanto, estudos adicionais para mais evidências a respeito da aplicação da técnica.

Barazzone et al. (1998), em estudo da toxicidade do oxigênio em pulmão de ratos obtiveram como resultado que ambos, necrose e apoptose, contribuem para morte celular durante hiperóxia. Foi realizado teste padrão com eletroforese do DNA pulmonar indicando que fragmentação internucleosomal (características de apoptose) e degradação total (característica de necrose) são induzidas pela hiperóxia e que a hiperóxia produz aumento da síntese de RNA ou nível de proteínas supressoras (p53), que são expressas em certos tipos de apoptose.

Em estudo sobre a reoxigenação após hipóxia grave, El Jamali et al. (2004) observaram aumento da produção de células e também da expressão da actina α -sarcomérica, bem como os níveis de mRNA que foram elevados pela hipóxia/reoxigenação, com conseqüente hipertrofia de cardiomiócitos in vitro., expondo a dependência da hipertrofia de cardiomiócitos a espécies reativas de oxigênio.

Em conclusão, a exposição à concentração de 100% de oxigênio por tempo de 72 horas provocou alterações histológicas compatíveis com o início do processo inflamatório no tecido pulmonar e aumento da atividade celular deste tecido, indicadas pelo aumento significativo da espessura dos septos alveolares e aumento dos pontos NORs por célula para os animais expostos. Esses achados sugerem a ocorrência de agressões provocadas por espécies reativas de oxigênio, causando efeitos deletérios no tecido pulmonar.

V. REFERÊNCIAS BIBLIOGRÁFICAS

ALMEHDI, A. B.; ZHAO, G.; FISHER, A. B. ATPindependent membrane depolarization with ischemia in the oxygenventilated isolated rat lung. *American Journal of Respiratory Cellular and Molecular Biology*, New York, USA, v. 18, n. 5, p. 653-661, 1998.

ANDRADE JÚNIOR, D. R.et.al.Os radicais livres de oxigênio e as doenças pulmonares. *Jornal Brasileiro Pneumologia*, Brasília, Brasil, v. 31, n. 1, p. 60-68, 2005.

- BARAZZONE, C.et.al. Oxygen toxicity in mouse lung: pathways to cell death. *American Journal of Respiratory Cellular and Molecular Biology*, New York, USA, v. 19, n. 4, p. 573-581, 1998.
- BOWLER, R. P.et.al.. Role of extracellular superoxide dismutase in bleomycininduced pulmonary fibrosis. *American Journal of Physiology Lung Cellular and Molecular Physiology*, Washington, USA, v. 282, n. 4, p. 719-726, 2002.
- CLAYTON, C. E.; et al. Inhaled carbon monoxide and hyperoxic lung injury in rats. *American Journal of Physiol Lung Cellular and Molecular Physiology*, Washington, USA, v. 281, n. 4, p. 949-957, 2001.
- CRAPO, J. D. Morphologic changes in pulmonary oxygen toxicity. *Annual Reviews Physiology*, North Carolina, USA, v. 48, n. 1, p. 721-731, 1986.
- EL JAMALI, A. et. al. Reoxygenation after severe hypoxia induces cardiomyocyte hypertrophy in vitro: activation of CREB downstream of GSK3 β . *The FASEB Journal*, Washington, USA, v. 18, n. 10, p. 1096-1098, 2004.
- FERREIRA, A. L. A.; MATSUBARA, L. S. Radicais livres: conceitos, doenças relacionadas, sistemas de defesa e estresse oxidativo. *Revista da Associação Médica Brasileira*, São Paulo, Brasil, v. 43, n. 1, p. 61-68, 1997.
- FERREIRA, M. R. A. et.al. Efeitos do oxigênio em pulmões de ratas: estudo experimental. IN: CONGRESSO NACIONAL DE CIRURGIA EXPERIMENTAL,10., Cuiabá, Mato Grosso: Anais. Acta Cirúrgica Brasileira, 2007. p. 10
- II CONSENSO Brasileiro de Ventilação Mecânica. *Jornal Brasileiro de Pneumologia*, Brasília, Brasil, v. 26, p. 60-63, 2000. Suplemento 2
- KLEEN, M; MESSMER, K. Toxicity of high PaO₂. *Minerva Anestesiologica*,Torino, Italia, v. 65, n. 6, p. 393-396, 1999.
- MARTINEZ, G. R.; MEDEIROS, M. H. G.; DI MASCIO, P. Utilização de endoperóxidos de derivados de naftaleno como fontes químicas de oxigênio singlete em sistemas biológicos. *Química Nova*, São Paulo, Brasil, v. 23, n. 5, p. 68-69, 2000.
- MATALOUN, M. M. G. B. Pulmonary responses to nutritional restriction and hyperoxia in premature rabbits. *Journal of Pediatrics*, São Paulo, Brasil, v. 82, n. 3, p. 179-185, 2006.
- MAY SILVA, F.et. al.. Efeito da ventilação com diferentes frações inspiradas de oxigênio e do alopurinol na isquemia reperfusão pulmonar em ratos. *Revista do Colégio Brasileiro Cirurgia*, Rio de Janeiro, Brasil, v. 31, n. 5, p. 291-298, 2004.
- OLIVER, J. R.; MARA, T. W.; CHERIAN, M. G. Impaired hepatic regeneration in metallothionein/ II knockout mice after partial hepatectomy. *Experimental Biology and Medicine*, New Jersey, USA, v. 230, n. 1, p. 61-67, 2005.
- SILVA, B. A. K. da et. AL.. Usefulness of argyrophilic nucleolar organizer regions in detection of lung cells alterations after Benzo[a]Pyrene instillation. *Acta Cirúrgica Brasileira*, São Paulo, Brasil, v. 21, , p. 36-39, 2006. Suplemento 4
- SILVEIRA, R. J.et.al.. Estudo da fração inspirada de oxigênio na isquemia reperfusão pulmonar em ratos. *Acta Cirúrgica Brasileira*, São Paulo, Brasil, v. 19, n. 5, p. 535-547, 2004.
- SIMONSON, S. G. et al. Aerosolized manganese SOD decreases hyperoxic pulmonary injury in primates: physiology and biochemistry. *Journal of Applied Physiology*, Washington, USA, v. 83, n. 2, p. 550-558, 1997.
- SINHA, A.et. Attenuation of hyperoxic lung injury by the CYP1A inducer β napththoflavone. *Toxicological Sciences*, Houston, USA, v. 87, n. 1, p. 204-212, 2005.